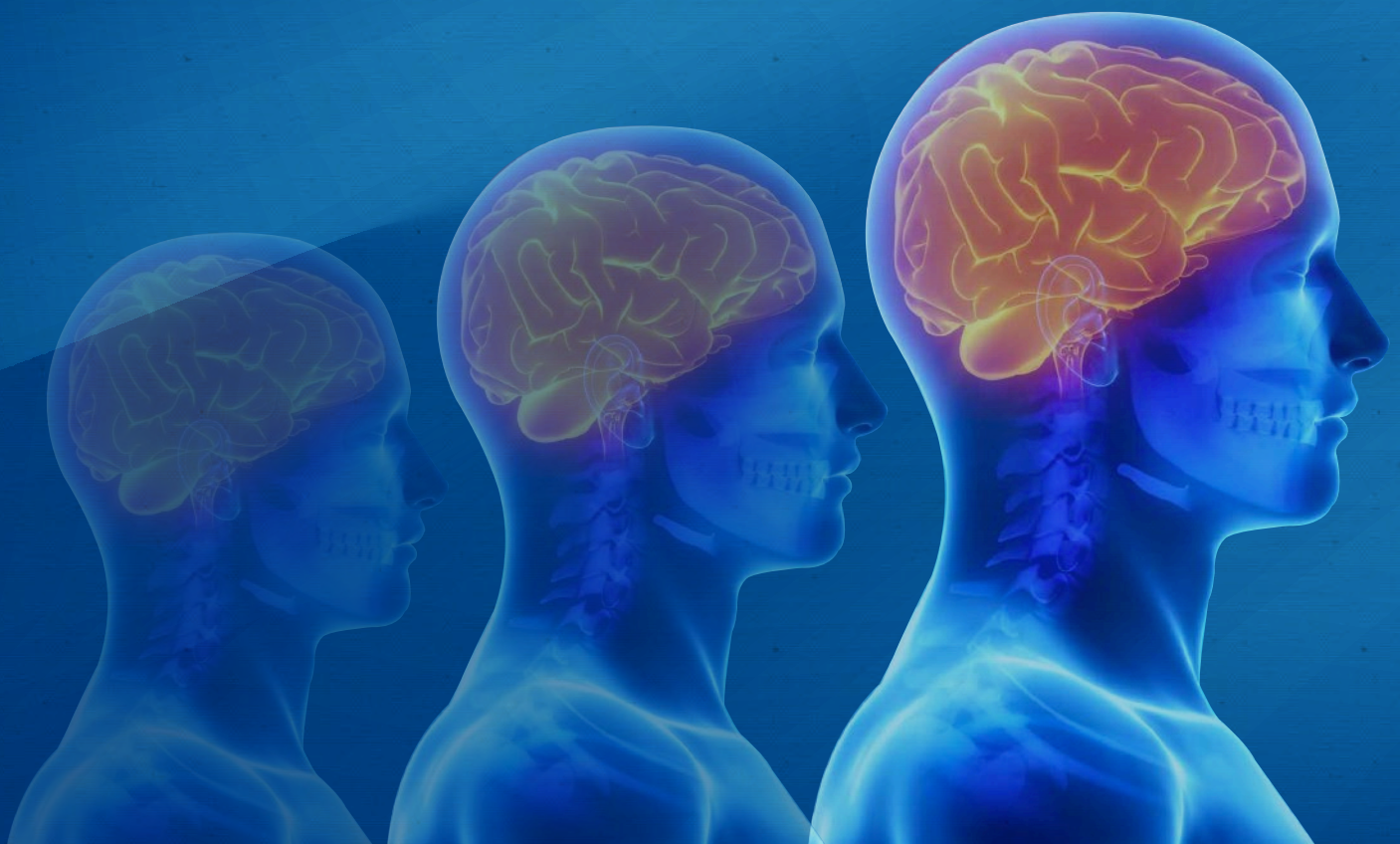

# Boletín de Medicina Nuclear

MARZO 2008

VOLUMEN 1, N° 3



APORTACIÓN DE LA TOMOGRAFÍA DE EMISIÓN DE  
FOTÓN ÚNICO (SPECT) A LA NEUROLOGÍA



MÉDICA  
NUCLEAR  
LABORATORIO

# APORTACIÓN DE LA TOMOGRAFÍA DE EMISIÓN DE FOTÓN ÚNICO (SPECT) A LA NEUROLOGÍA

La compleja red de organización y funcionamiento del sistema nervioso ha empujado a investigadores de diversos campos relacionados con el cerebro a conocer inicialmente la anatomía macro y microscópica y más recientemente, a estudiar la neurofisiología y la patogenia de las enfermedades neurológicas.

Disponemos actualmente de excelentes técnicas de imagen que evidencian la anatomía del SNC, tanto sano como enfermo, como son la TC y la RM.

Hemos conseguido asimismo con las técnicas de neuroimagen funcional, la SPECT y la PET, unas imágenes con buena resolución espacial y de contraste que proporcionan mapas cualitativos y cuantitativos de diversos parámetros de función cerebral: el estudio del consumo de oxígeno y de glucosa corresponden al campo de la PET, mientras que las imágenes de flujo regional, de distribución de neuroreceptores y el estudio de viabilidad tumoral son compartidas por la SPECT y la PET.

El campo más ampliamente estudiado ha sido el de la perfusión cortical, por ser el más asequible desde el punto de vista técnico, y quizá también por ser el de aplicación clínica más extensa; el flujo sanguíneo regional, ligado estrechamente al metabolismo neuronal en la mayoría de enfermedades neurológicas, es un buen marcador de disfunción neuronal. Tiene la limitación de la inespecificidad de las imágenes de hipo perfusión, compensada en parte por el uso de métodos de activación.

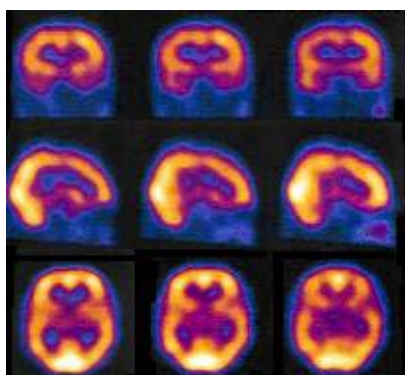
Donde más tienen que ofrecer las técnicas de neuroimagen funcional es en enfermedades neurológicas con cuadros clínicos definidos pero con

poca o nula repercusión en la exploración física y sin alteración estructural asociada evidente: migraña, epilepsia, demencias, alteraciones del movimiento, psiquiatría.

**“Gracias a la SPECT y la PET, se han obtenido unas imágenes con buena resolución espacial que proporcionan mapas cualitativos y cuantitativos de diversos parámetros de función cerebral”**

A pesar de las grandes posibilidades de la SPECT y la PET, el médico nuclear no deberá perder de vista que son técnicas complementarias y que obtendrá de ellas su mayor rendimiento siempre en combinación con todas las otras modalidades diagnósticas, especialmente las de neuroimagen estructural.

El campo de actuación de la neuroimagen funcional implica a diferentes grupos de especialistas: neurólogos, neurocirujanos, geriatras, psiquiatras, que ven en ella una potente arma diagnóstica y la posibilidad de conocer mejor la patogenia de la enfermedad.



**SPECT CEREBRAL PERFUSORIO NORMAL  
REALIZADO CON ECD-tc99m**

## Director y Editor

DR. PABLO ANTONIO  
PICHARDO R.

## COLABORADORES

DR. JESUS PEREZ NAVA  
*Medicina Nuclear*

DR. LUIS CORREA  
GONZALEZ.  
*Medicina Nuclear*

DR. JUAN CARLOS ROJAS  
BAUTISTA  
*Pediatría Nuclear*

DR. JUAN CARLOS  
GARCIA REYNA  
*Neurología Nuclear*

DR. ROLANDO DOPICO  
HERNANDEZ  
*Oncología Nuclear*

DR. JUAN CARLOS DIAZ  
JUAREZ  
*Pediatría Nuclear*

DR. ALBERTO ORTEGA  
*Cardiología Nuclear*

DR. GERMAN ORDOÑEZ  
*E. Cardiología Nuclear*

ING. HUSSEIN F.  
SANCHEZ VALDEZ  
*Seguridad Radiológica.*

## PREPARACIÓN PARA LA SPECT CEREBRAL

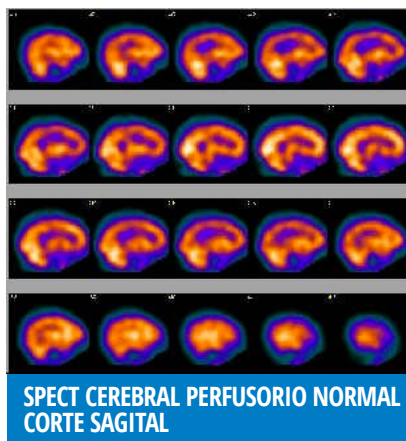
Preparación del paciente: no es necesaria una preparación previa especial, aunque durante los momentos previos y durante la administración del trazador es conveniente mantener al paciente en un ambiente relajado, libre de estímulos intensos. La propuesta de aislar al paciente del medio en un ambiente de ausencia de luz y sonidos es muchas veces difícil de llevar a la práctica. Es en cambio más importante mantener unas condiciones similares en todos los pacientes, lo que facilita la comparación de las imágenes.

En los casos en los que sea necesario sedar al paciente, se hará tras la inyección del trazador.

La dosis para un paciente de 70 Kg. es de 13-20 mCi. Se recomienda emplear un colimador de alta resolución, ya sea de agujeros paralelos o convergentes.

Se puede iniciar la adquisición a los pocos minutos tras la inyección del trazador, pero es preferible esperar aproximadamente 1 hora a que mejore la relación actividad cortex/fondo.

La matriz de 128 x 128 es la ideal, se pueden adquirir 300.000 cuentas/proyección en una exploración de 20- 25'.



## CONCEPTO SPECT Y PET

La SPECT (Single Photon Emission Computed Tomography) es una técnica de imágenes tomográfica, y dado que en este caso es el paciente quien emite la radiación tras la administración de un radionúclido, se llama tomografía de emisión, a diferencia de la TAC que utiliza la transmisión de rayos X.

La imagen final obtenida mediante SPECT es el reflejo de la distribución tridimensional del radiotrazador en el órgano objeto de estudio y por tanto dependerá de las propiedades fisiológicas y farmacodinámicas del ligando del radionúclido. Actualmente, se dispone de moléculas biológicamente activas, capaces de unirse a radionúclidos de uso clínico y atravesar la BHE intacta, y mediante las técnicas tomográficas, permiten la obtención de imágenes funcionales cerebrales.

*“Los estudios de Medicina Nuclear no son competitivos a los estudios de imagen estructural, sino métodos de diagnóstico complementarios.”*

Aunque los sistemas PET (Positrón Emission Tomography) se caracterizan por la capacidad de realizar estudios sobre el metabolismo celular que han dado paso a un nuevo concepto de tomografía molecular, la SPECT es una técnica ampliamente disponible en los Servicios de Medicina Nuclear, más asequible económicamente y con unas indicaciones precisas que en algunos casos son insustituibles por la PET. Estos métodos de imagen funcional no deben concebirse como competitivos o excluyentes entre sí o con los de imagen estructural sino como métodos de diagnóstico complementarios en los que el origen de la información obtenida proviene de la fisiopatología del órgano estudiado sin necesidad de lesión estructural.

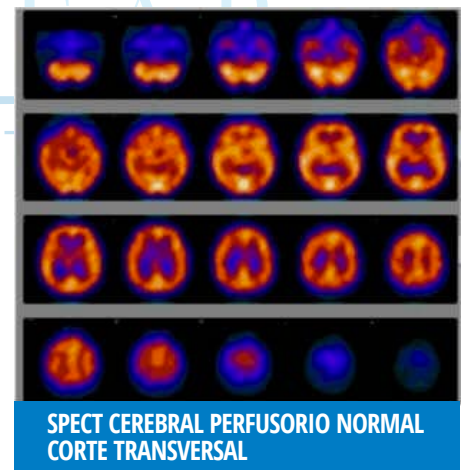
## IMAGEN NORMAL DE SPECT CEREBRAL

En la imagen normal aparece claramente delimitada la sustancia gris cortical y subcortical, con una perfusión 30-50 % superior a la sustancia blanca. Ésta queda prácticamente indistinguible de los ventrículos.

El cerebelo y la región occipital son las zonas más profundidas. Se distinguen también los lóbulos temporales, parietales y frontales y la sustancia gris subcortical, de la que se objetivan el tálamo y la cabeza de los núcleos caudados.

En el paciente normal, la perfusión bilateral es simétrica, aunque hay pequeñas diferencias contralaterales que no sobrepasan nunca el 10%.

Las diferencias superiores se consideran patológicas con una especificidad del 100%.



## RADIOTRAZADORES

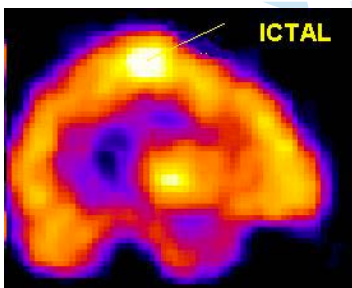
En función de su afinidad, podemos clasificar a los radiotrazadores actualmente disponibles en radiotrazadores de flujo cerebral, de perfusión cerebral, de neuroreceptores, de metabolismo tumoral y de proliferación tumoral. El estudio de la perfusión cerebral requiere la utilización de radiotrazado-



res que atraviesen la BHE intacta y se distribuyan en las diferentes estructuras corticales y subcorticales proporcionalmente al flujo sanguíneo regional cerebral.

Existen dos trazadores marcados con  $^{99m}\text{Tc}$  disponibles para estudios de perfusión cerebral: ECD (dímero de acetilcisteína) y hexametil propilenoaminooxima (HMPAO). El más utilizado hasta el momento es el HMPAO, una amina lipofílica capaz de cruzar la barrera hematoencefálica (BHE) normal por difusión pasiva en relación proporcional al flujo sanguíneo ya en los primeros minutos tras su inyección intravenosa; se distribuye en cerebro el 5-6% de la dosis administrada, donde permanece inalterada hasta horas después, ya que pierde inmediatamente la lipofilia inicial y queda atrapada en la circulación cerebral.

Talio 201, un análogo del potasio, es el trazador tumoral más utilizado. Refleja la cantidad de tumor viable. Su captación no se ve afectada por la administración simultánea de corticoides.



## APLICACIONES CLÍNICAS

### DEMENCIAS

La aplicación de la SPECT cerebral de perfusión se caracteriza por su elevada sensibilidad en la detección de áreas hipoperfundidas,

reflejo del hipometabolismo que presentan, frente a su baja especificidad, pues los patrones descritos pueden observarse en distintos tipos de demencia, por lo cual, la interpretación de la exploración deberá realizarse siempre en el contexto clínico del paciente.

Diagnóstico precoz (demencias iniciales o leves): si la imagen es característica de la Enfermedad de Alzheimer, apoya el diagnóstico y acorta la secuencia de exploraciones.

Diagnóstico diferencial (otras demencias, depresión, pérdida benigna de memoria, demencia de inicio atípico).

Valoración de eficacia terapéutica: el fármaco ideal será el que logre revertir las alteraciones de la imagen (hipoperfusión).

### EPILEPSIA

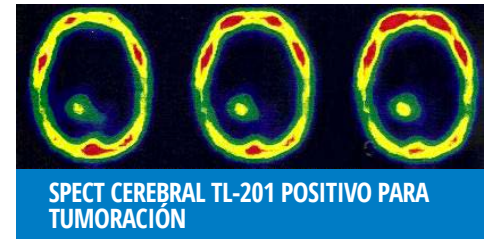La principal indicación de la SPECT cerebral de perfusión es en los casos de crisis parciales complejas (que suelen ser de origen temporal), en pacientes refractarios al tratamiento médico y candidatos a tratamiento quirúrgico. Los hallazgos dependerán del momento de la administración del radiotrazador.

Así, en período interictal, el hallazgo más frecuente es una hipocaptación en el foco, aunque presenta una sensibilidad muy baja (50%). Cuando el radiotrazador se administra en fase ictal se observa hipercaptación en el foco temporal, tanto en cara mesial como lateral, con una sensibilidad del 80-90%. Con la inyección en período postictal se observa hipercaptación mesial e hipocaptación lateral, con una sensibilidad en la detección del foco epileptógeno del 70%.

## ACTIVIDAD CEREBRAL TUMORAL

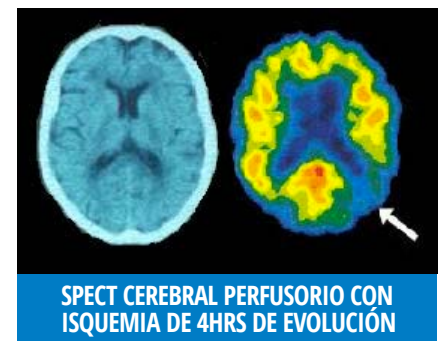En estos casos se realiza la SPECT cerebral con trazadores oncótropos, (Cloruro de Talio-201, el  $^{99m}\text{Tc}$ -MIBI,  $^{99m}\text{Tc}$ -T etofosmina) para el diagnóstico diferencial entre radionecrosis y recidiva tumoral en los casos de TAC no concluyente.

En el caso de los gliomas se ha demostrado una correlación entre el grado histológico de malignidad y los parámetros de captación y retención del Talio-201 y del  $^{99m}\text{Tc}$ -MIBI.



## ENFERMEDADES CEREBROVASCULARES

La SPECT de perfusión aplicada a la patología cerebrovascular permite la observación de la isquemia cerebral en estadios iniciales y el estudio in vivo de su patogenia. Aporta también datos pronósticos y evolutivos.



### ACV Isquémico.

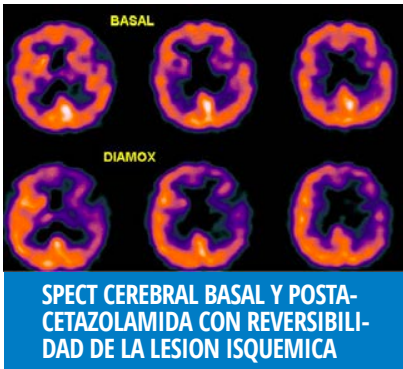
La SPECT cerebral de perfusión es la técnica de neuroimagen que con mayor precocidad detecta la isquemia cortical, siendo su sensibilidad en las primeras 24 horas del 88-95% frente al 20-63% de la

TAC y al 80% de la RMN.

Esto es debido a que la SPECT pone de manifiesto la isquemia sin necesidad de que tengan lugar los fenómenos de cambio de densidad necesarios para la detección por neuroimagen estructural.

### **Accidente Isquémico Transitorio.**

La sensibilidad de la SPECT Cerebral de Perfusión con  $^{99m}\text{Tc}$ -HMPAO para la detección de las áreas isquémicas disminuye con el tiempo desde el 60% en las primeras 24 horas hasta menos del 40% a la semana. El hallazgo de defectos de perfusión tiene un interés pronóstico, pues la persistencia de los defectos a las 26-50 horas puede ser un indicador de evolución hacia el infarto completo (el 75% de estos pacientes presentarán un infarto homolateral en los siguientes 3-7 días).



En pacientes con AIT es útil la identificación de áreas con riesgo isquémico y evaluación de la reserva vascular cerebral mediante el Test de la Acetazolamida. Este consiste en la realización de una SPECT cerebral de perfusión basal y otra tras administración de este estímulo vasodilatador que ejerce su acción a través de un aumento del  $\text{CO}_2$  cerebral, provocando un fenómeno de robo de las áreas con flujo reducido que ya están en máxima vasodilatación.

Comparación de planos transver- sales de SPECT basal y postace- tazolamida, obser- vándose la re- versibilidad de algunas de las le- siones isquémicas, sugerente de reser- va vascular disminuida.



MÉDICA  
NUCLEAR  
LABORATORIO

“Somos una empresa joven fundada en el 2003 cuya Misión es el Diagnóstico Médico Especializado de Calidad al alcance del paciente. Para ello contamos con atención personalizada por Médicos y técnicos especialistas, utilizando tecnología de vanguardia en todas las pruebas que realizamos, siempre bajo un estricto control de calidad en los estudios y con una actividad profesional dentro de la ética médica, así como precios competitivos para proporcionarle así la excelencia de los servicios de diagnóstico Médico a un precio justo.”

“La excelencia en la calidad es nuestra meta.”

MÉDICA NUCLEAR

#### **Unidad Lindavista**

Riobamba No. 758- 12, Colonia Lindavista Gustavo A. Madero, 07300 Ciudad de México, D.F.

**Teléfono:** (0155) 10.55.14.55 o 5119-9979

**Whatsapp:** (55) 6294.1105

#### **Nuestros Servicios:**

Medicina Nuclear · Laboratorio Clínico Tomografía ·  
Resonancia Magnética Prueba De Esfuerzo

[MEDICANUCLEAR.COM](http://MEDICANUCLEAR.COM)